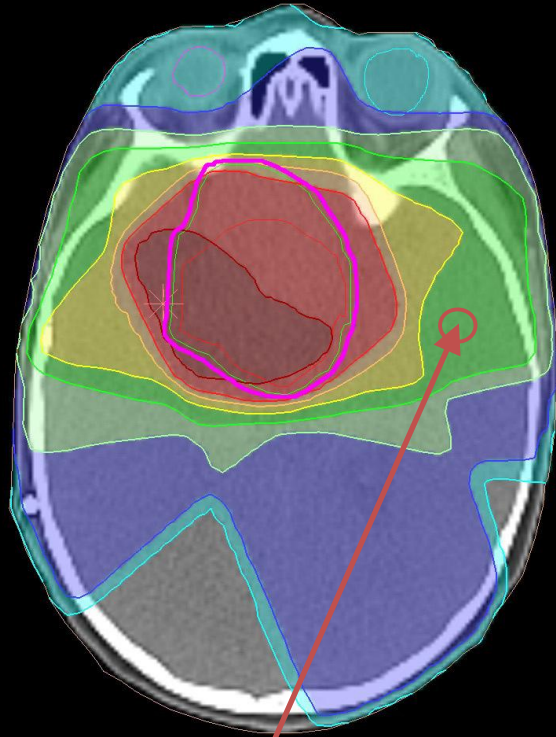
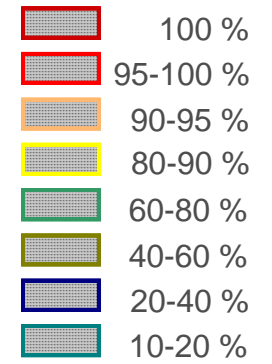


Röntgen



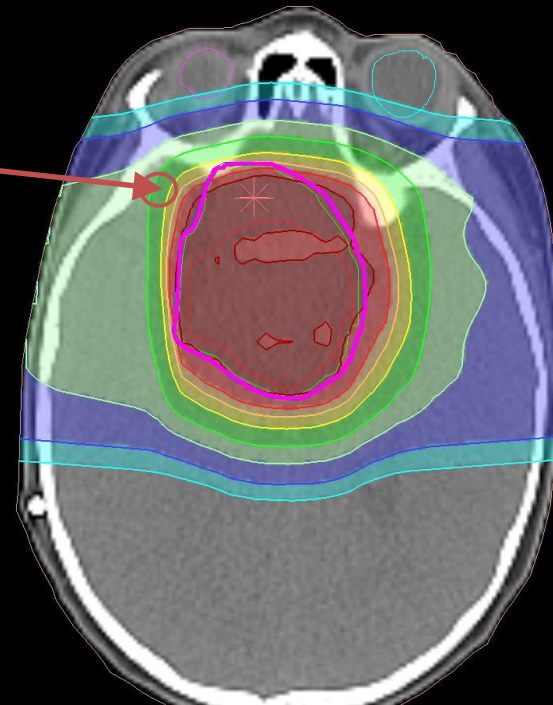
Dosisbereiche



Zielgebiet pink umrandet

gleicher
Dosisbereich

Protonen



Fallbeispiel:
Optikusgliom
7 Jahre
CT des Schädels